

Aus der Praxis: Sofortimplantation im Seitenzahnbereich

# „Transmolare“ Implantation

Ein Fachartikel von Dr. Michael Fischer und Dr. Frank-Michael Maier

Zwei Behandler – zwei Patienten – eine Technik: Die beiden Zahnärzte Dr. Michael Fischer und Dr. Frank-Michael Maier wenden seit Langem in ihrem Praxisalltag die Technik der Sofortimplantation an. Im Lauf der Jahre haben sich die jeweiligen Behandlungsabläufe und die eingesetzten Materialien immer weiterentwickelt. Im folgenden Artikel stellen die Behandler zwei ihrer Patientenfälle gegenüber, in denen sie die Wurzel des nicht mehr erhaltungswürdigen Zahns beziehungsweise das interradikuläre Knochenseptum im Sinne einer natürlichen Bohrschablone nutzen. Beide Zahnärzte versprechen sich dadurch eine optimale Implantatpositionierung und einen maximalen Knochenerhalt in allen drei Dimensionen ohne Einsatz von Knochenersatzmaterialien.

**Indizes: diagnostischer Zahnersatz, Emergenzprofil, Sofortimplantation, transmolare Implantation**

## Fragen zum Verfahren

**Ist es ein Problem, nach der Implantatbettaufbereitung die Zahnwurzeln entfernt zu bekommen?**

**Dr. Michael Fischer:** Nein, im Gegenteil, durch das automatische Separieren der Wurzeln bei der Implantatbohrung lassen sich die Wurzeln sehr gut mittels eines Luxators entfernen.

**Wie lässt sich der Wurzelstock durchbohren?**

**Dr. Frank-Michael Maier:** Für die ersten Schritte der Implantatbettaufbereitung ist der Einsatz eines chirurgischen Schnellläufers mit einer Lindemannfräse sinnvoll. Die Implantatbohrer in einem reduzierten Winkelstück sind wenig effizient und stumpfen ab. Lediglich für die finale Aufbereitung kommen die Formbohrer zum Einsatz.

## Fall 1: Längsfraktur der Wurzel

Zahnarzt: Dr. Frank-Michael Maier

### Ausgangssituation

Der 65-jährige Patient musste vor der Behandlungsphase für den endgültigen Zahnersatz ein Jahr parodontologisch vorbehandelt werden. Die Zähne 16 und 26 sollten durch Implantate ersetzt werden (Abb. 1 und 2). Ein funktioneller Nebenbefund war ein extrem tiefer Biss mit palatinalen Einbiss, der eine Gesamtanierung mit Bisshebung von fast 3 mm und eine Neueinstellung der Eckzahnführung nach sich zog. An Zahn 16 lag ein Knochenabbau mit Furkationsbeteiligung und wiederkehrenden entzündlichen Prozessen vor. Der Zahn 26 musste endodontisch behandelt werden und frakturierte im weiteren Verlauf der Behandlung. Dabei war eine Entfernung der palatinalen Wurzel nicht zu verhindern. Die bukkale Wurzel blieb

bestehen, um eine Resorption zu verhindern. Es gilt, nicht entzündete Wurzelanteile möglichst lange zu erhalten, um das Knochengewebe zu stützen und einer Resorption vorzubeugen. Da die Resorption bukkal meist stärker ausfällt, empfiehlt es sich, den bukkalen Anteil stehen zu lassen.

### Vorbereitung und

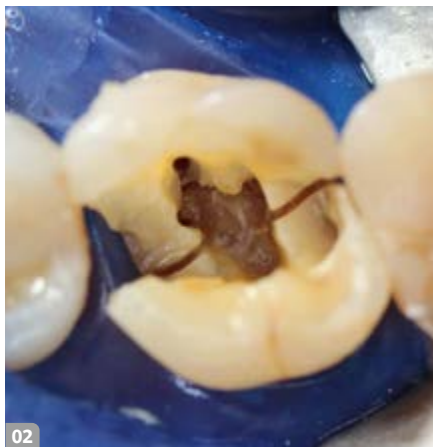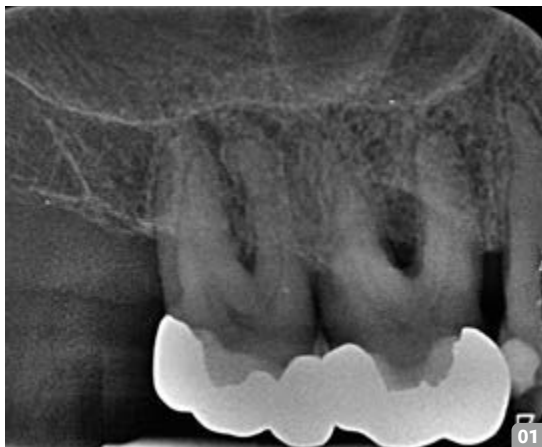#### Implantatbettaufrbereitung

Am Tag der Implantation wurde als vorbereitender Schritt der Zahn 16 dekapitiert. An Zahn 16 und 26 wurden mit einer Lindemannfräse Führungsbohrungen in den Pulpaboden gefräst. Der Bohrer kann so bei der eigentlichen Implantation leichter angesetzt und in Position gehalten werden. Der Pulpaboden dient dabei als Bohrungsrichtungshilfe (Abb. 3 und 4). Auch wenn ein Teil der Wurzel fehlt (wie bei Zahn 26), sollte diese bis zur Bohrung erhalten werden, um ein Abrutschen des Bohrers

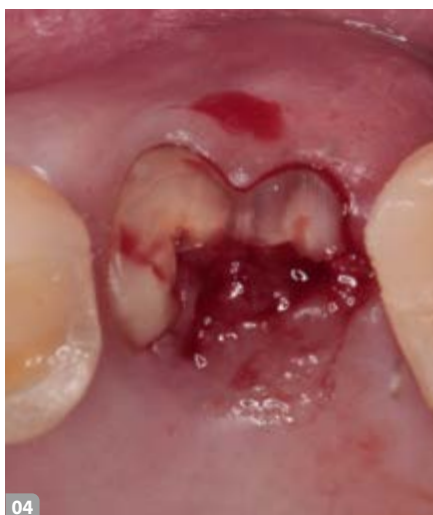
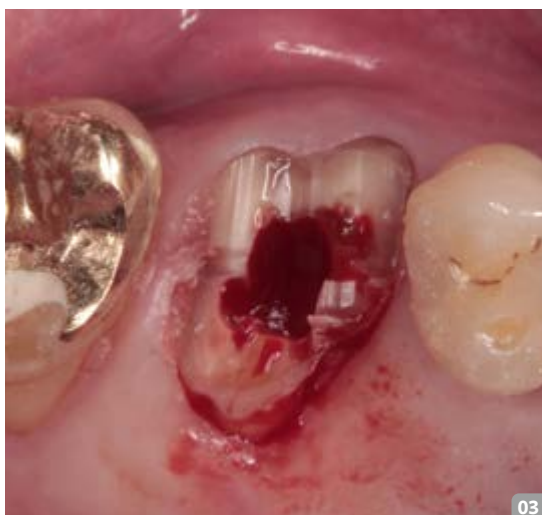in die Alveolen bei der Sofortimplantation zu vermeiden.

### Implantatauswahl

Die Wahl fiel auf ein kurzes aber sehr ausladendes Implantatdesign mit einer konischen Implantat-Abutment-Innenverbindung (Abb. 5). Gerade in Bezug auf die geringe Distanz zur Kieferhöhle im Oberkiefer ist es von Vorteil, mit einem kurzen Implantat zu arbeiten, das durch tiefe Gewindegrenzen horizontal in den Knochensepten verankert wird und durch das abgerundete Ende die Schneider'sche Membran schonen. Die weit ausladenden, dünnen Gewindegänge schneiden in den spongiösen Knochen eher ein als diesen zu verdrängen. Diese Faktoren bewirken eine wesentlich bessere Verankerung in den Knochensepten und eine deutliche Zunahme des BIC-Wertes (Bone Implant Contact). Im Vergleich zu anderen Systemen zeigt sich dies klinisch in deutlich höheren ISQ-Werten (Implant Stability Quotient) um 70.

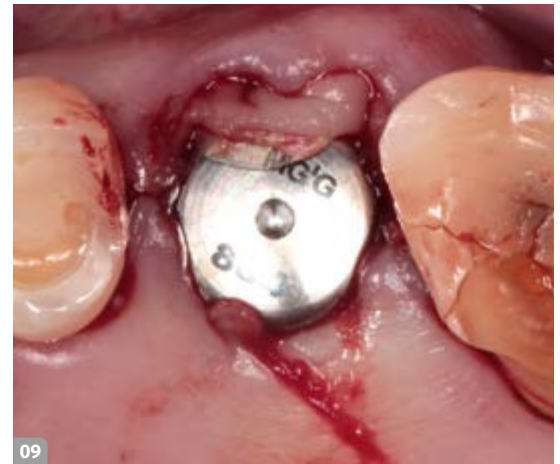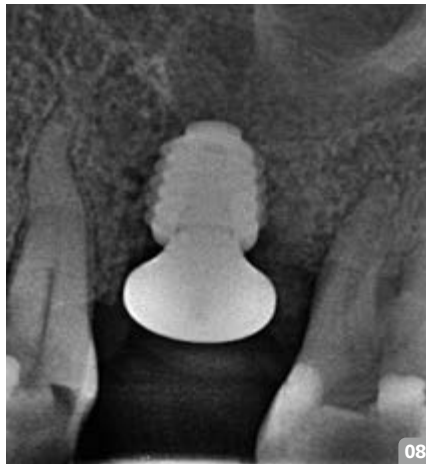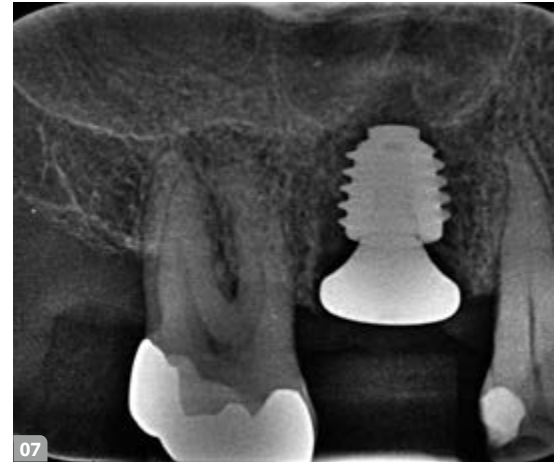


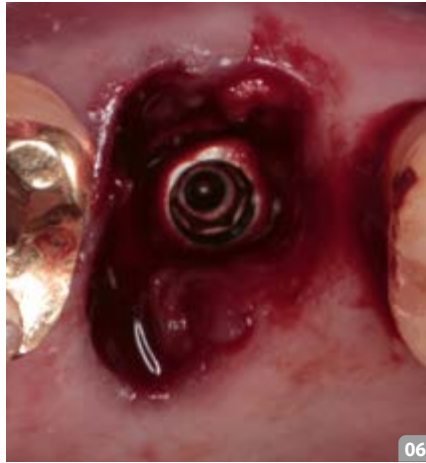- 1 Röntgenbild der Ausgangssituation an Zahn 16
- 2 Ausgangssituation Zahn 26 (Längsfraktur)
- 3 Dekapitation und anschließende Bohrung an Zahn 16
- 4 Abheilung der Hemisektion und Bohrung an Zahn 26
- 5 Megagen Anyridge Implantat



## THERAPIE & PROTHETIK

- 6 Interseptale Implantatverankerung
- 7 Röntgenkontrolle nach OP (16)
- 8 Röntgenkontrolle nach OP (26)
- 9 Sulkusformer eingebracht, bukkale Defekte mit einer PRF-Membran (platelet rich plasma aus Eigenblut) aufgefüllt
- 10 Gingivaformer (16) in der Heilungsphase
- 11 Gingivaformer (26) in der Heilungsphase
- 12 Weichgewebe zum Zeitpunkt der Präparation (16)
- 13 Weichgewebe zum Zeitpunkt der Präparation (26)

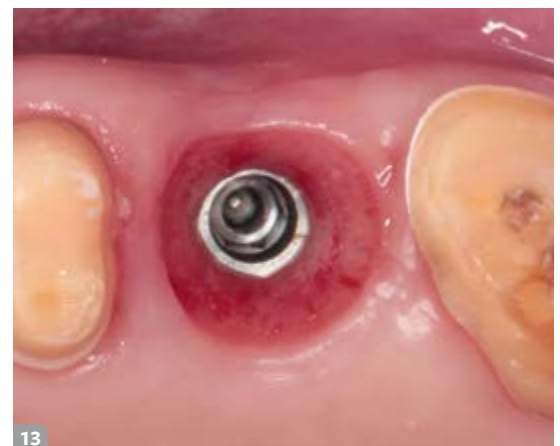
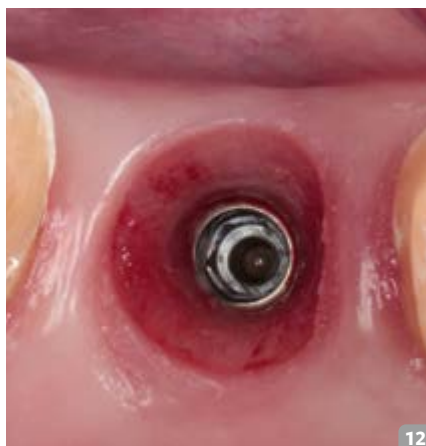
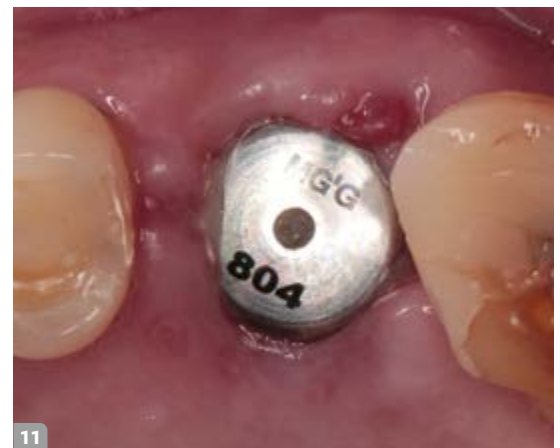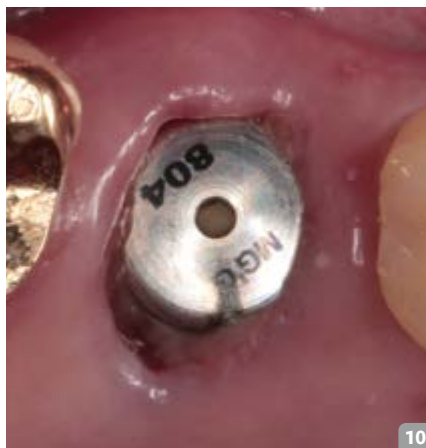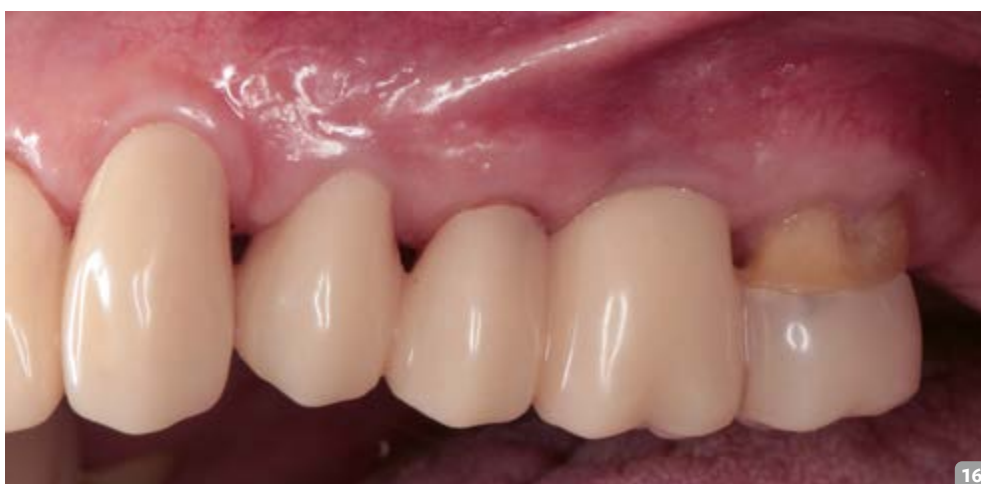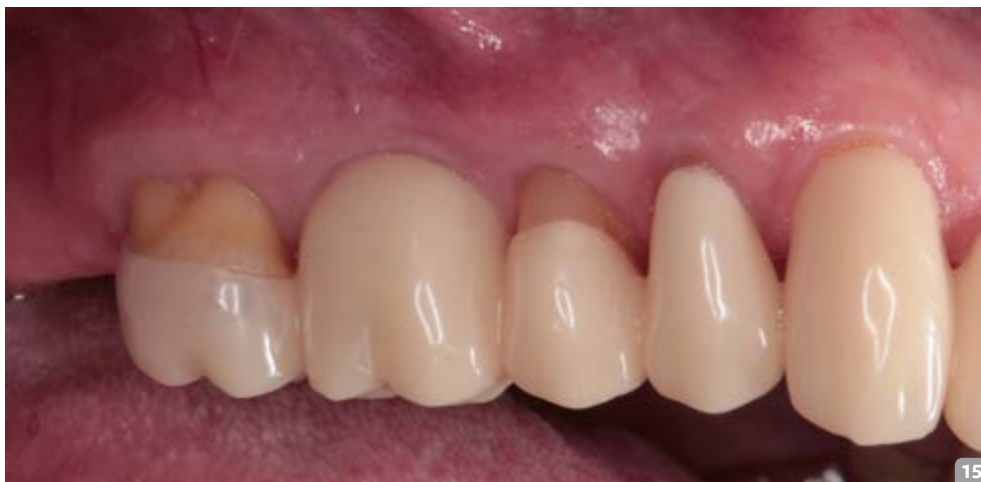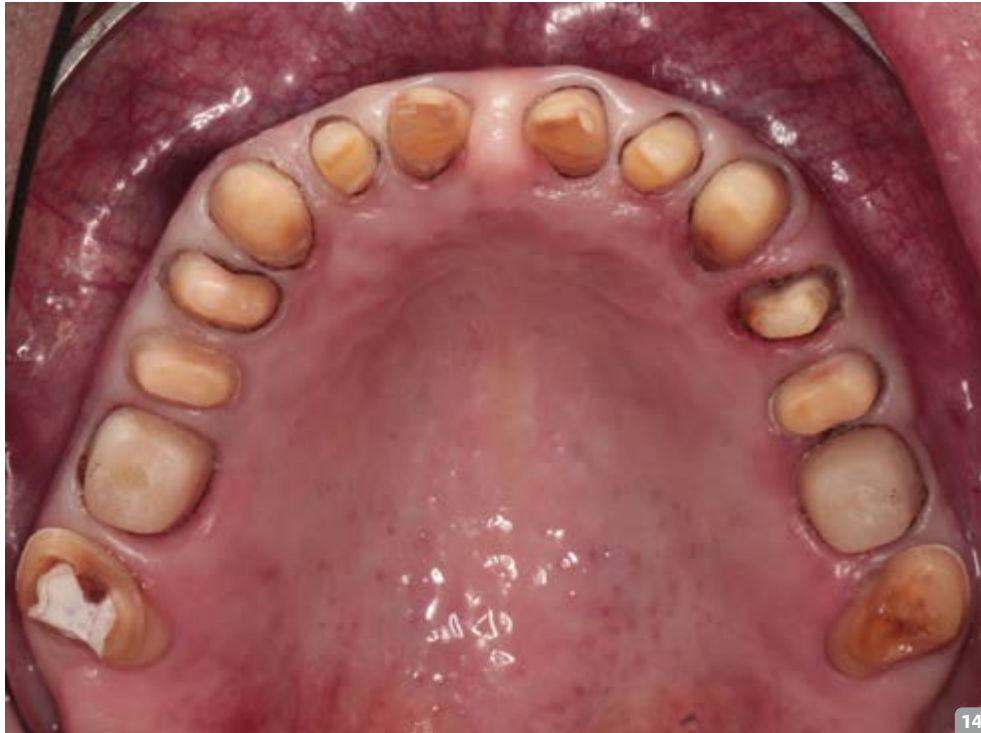### „Transmolare“ Implantation

Den folgenden Schritt bezeichnen wir praxisintern gerne als „interseptale Implantatverankerung“, da das Implantat inmitten der Knochensepten zwischen den Wurzelbereichen verankert wird (Abb. 6). Dabei schneidet sich das Implantat in die interradikulären Knochensepten und eben nicht in die mesialen, distalen und palatinalen Alveolenwände. Das Implantat wird 1mm subkrestal beziehungsweise unter Knochenniveau gesetzt. Das hat den Vorteil, dass das Implantat vom Knochen komplett umwachsen wird und die Resorptionserscheinungen dadurch minimiert werden. Die Röntgenkontrolle zeigt die gelungene Positionierung der Implantate und der ausladenden Gingivaformer (Abb. 7 bis 9).

### Heilungsphase

Je nach Situation und erreichter Primärstabilität der Implantate wird sofort





14 Präparation Oberkiefer

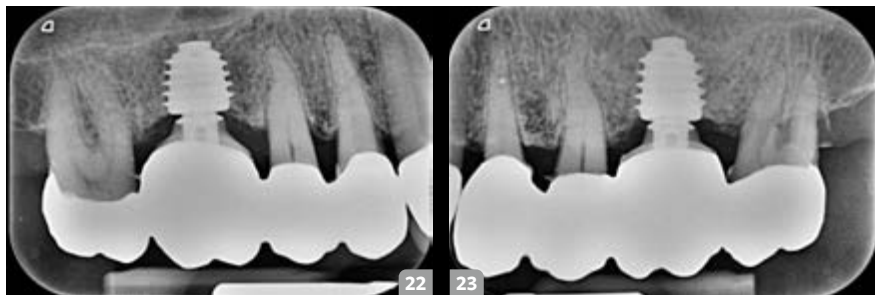
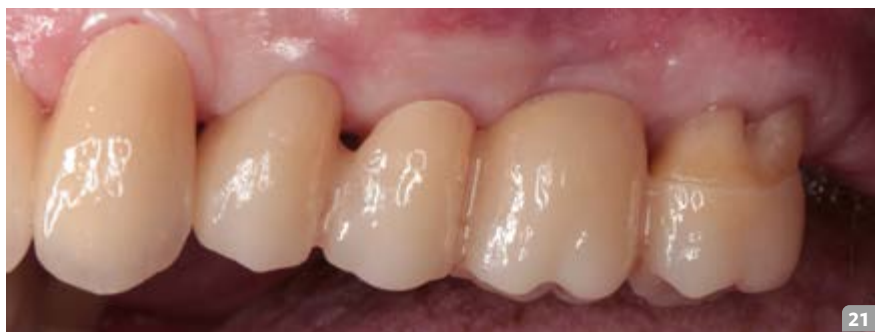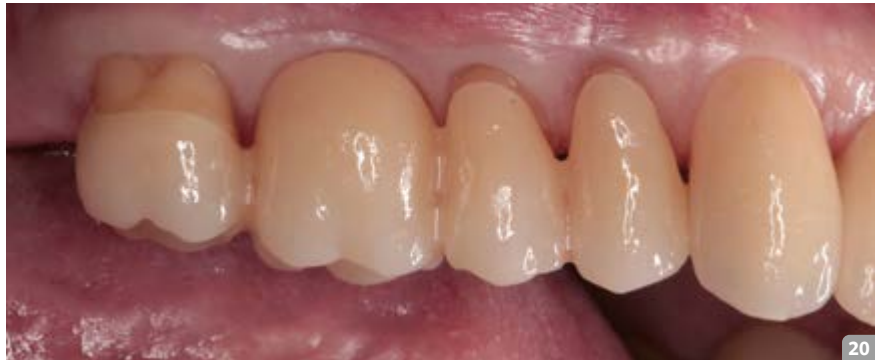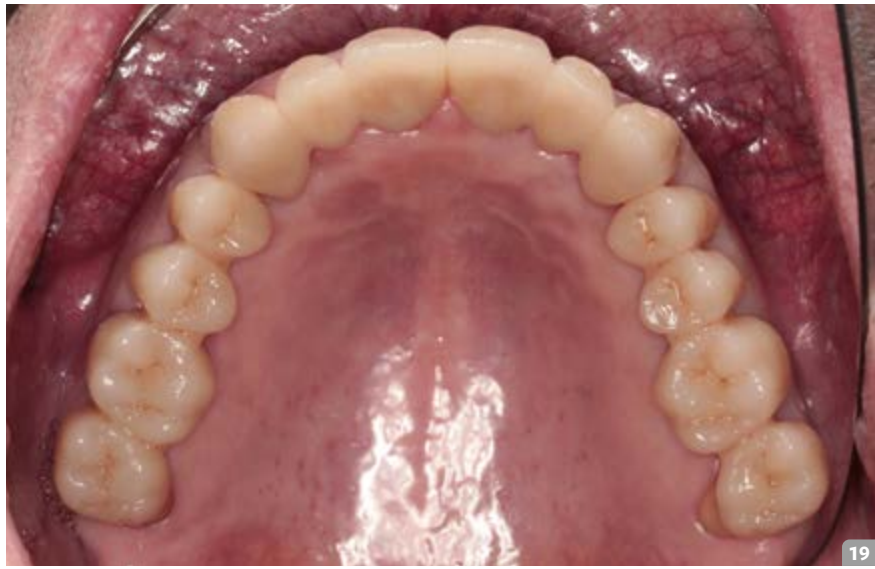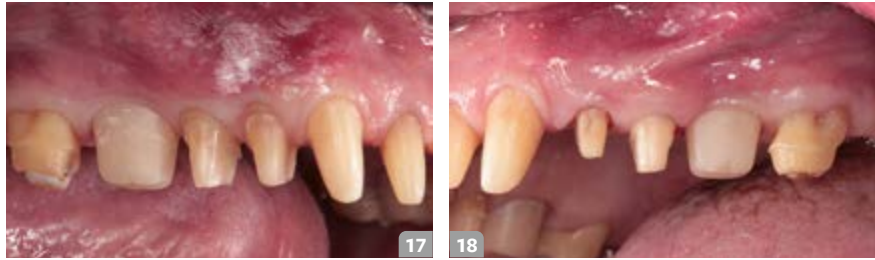15 Provisorium erster Quadrant

16 Provisorium zweiter Quadrant

versorgt beziehungsweise werden die Wunden mittels Gingivaformer gedeckt. Entscheidend ist, dass die Wundränder der Alveole möglichst gut gestützt werden und das gewünschte Emergenzprofil ideal wiedergegeben wird. Das Abdichten der Alveole über das Weichgewebe schützt das Blutkoagulum im Defekt darunter und ermöglicht eine schnelle Knochenregeneration (Korkeneffekt). Eine individuelle Gestaltung der Emergenz ist wünschenswert, zumindest sind aber ausladende Gingivaformer erforderlich, wie in dieser Situation eingesetzt (Abb. 10 und 11). Nach einer Heilungszeit von drei Monaten kann die Abformung erfolgen (Abb. 12 und 13). Wir empfehlen mittlerweile zweiteilige, nicht indexierte, Gingivaformer, die neuerdings für unterschiedliche Emergenzformen angeboten werden. Bei der Dokumentation dieses Falls waren diese anatomischen Gingivaformer noch nicht erhältlich. Im ausgeheilten Zustand sind das stabile Weichgewebe und die erhaltene befestigte Mukosa zu erkennen. In der Regel muss nicht augmentiert werden.

#### Präparation, Einsetzen der Abutments und Provisorium

Aufgrund der Gesamtsanierung wurden im Oberkiefer alle Zähne präpariert (Abb. 14) und für das Provisorium vorbereitet. Die Abformung der Präparation wurde für die Herstellung des Langzeitprovisoriums und der Abutments zum zahntechnischen Kollegen ins Labor geliefert. Nur wenige Tage später wurde das Provisorium mit den Abutments eingesetzt (Abb. 15 und 16). Die Abutments bleiben getreu dem One-abutment-one-time-Prinzip fest eingesetzt und werden möglichst nicht mehr entfernt, um dem periimplantären Hart- und Weichgewebe nicht zu schaden. Beim Einsetzen der Abutments verschließen wir die Schraubenkanäle zur Sicherheit mit Teflon, um im Notfall doch nochmal leichter an die Implantatschraube zu gelangen. Das Langzeitprovisorium bleibt zumindest drei Monate in situ. In manchen Fällen, wie auch in diesem aufgrund der umfangreichen Bisshebung, verbleibt das Provisorium im Sinne eines diagnostischen Zahnersatzes sogar ein ganzes Jahr im Mund.



**Feinpräparation und endgültige Versorgung**

Nach einem Jahr wurde der diagnostische Zahnersatz abgenommen und es erfolgte die Feinpräparation (Abb. 17 und 18). Bei der finalen Präparation können in Absprache mit dem zahntechnischen Kollegen auch noch Änderungen an den Hybridabutments vorgenommen werden. Die Abformung für die definitive Versorgung wurde genommen und an das Labor geliefert. Rund vier Wochen später wurde die endgültige Versorgung eingegliedert (Abb. 19 bis 21).

**Finale Röntgenkontrolle und Follow-up**

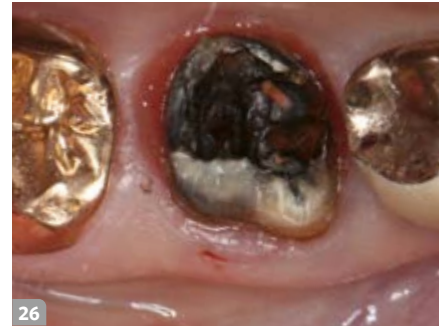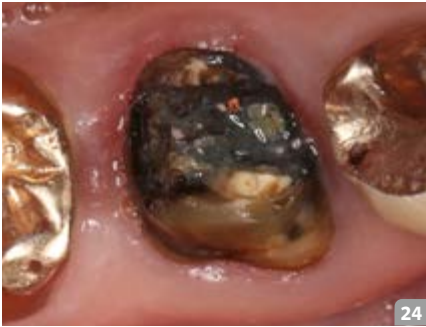
Bei der Röntgenkontrolle nach der Eingliederung sind noch Zementreste (distal 16 und mesial 25) aufgefallen, die entfernt wurden (Abb. 22 und 23).

Eine solch umfangreiche Bisshebung erfordert eine lange Testphase mit dem diagnostischen Zahnersatz. Das Zementieren bot in diesem Fall Vorteile, denn so konnte der diagnostische Zahnersatz zur Überarbeitung schnell abgenommen beziehungsweise die Abutments konnten im langwierigen Verlauf der Behandlung noch angepasst werden, ohne diese nochmals abnehmen zu müssen.

Insgesamt hat sich der Patient sehr schnell an die Bisshebung gewöhnt und es waren kaum Anpassungen erforderlich. Im Ergebnis stabilisierte sich das Gewebe um die Implantate bei diesem Vorgehen schnell und der Patient musste inklusive Zahnentfernungen nur einen chirurgischen Eingriff über sich ergehen lassen.

- 17 Erster Quadrant (feinpräpariert)
- 18 Zweiter Quadrant (feinpräpariert)
- 19 Endgültige Oberkieferversorgung
- 20 Erster Quadrant (final)
- 21 Zweiter Quadrant (final)

- 22 Röntgenkontrolle nach definitiver Eingliederung (16)
- 23 Röntgenkontrolle nach definitiver Eingliederung (26)



24 & 25 Ausgangssituation Zahn 46 und entfernter Teil der Wurzelfüllung | 26 Zahn 46 mit entfernter Wurzelfüllung

## Fall 2: Sofortimplantation statt Revision

Dr. Michael Fischer

### Ausgangssituation

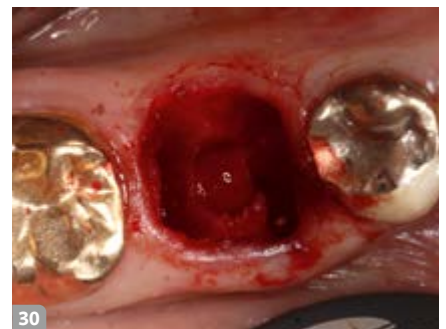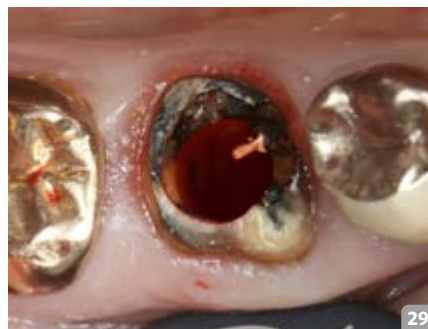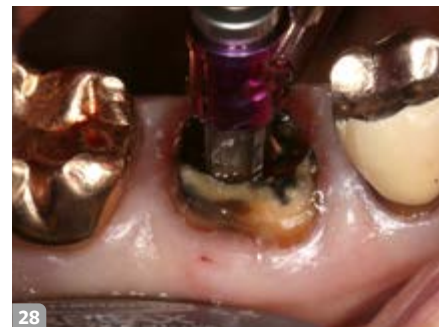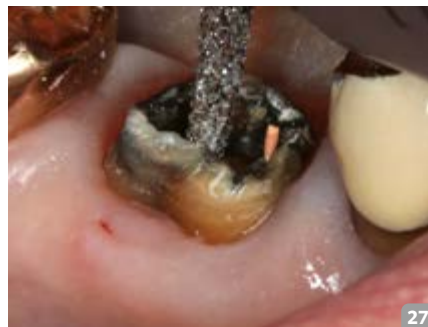Der Zahn 46 des Patienten wurde vor mehreren Jahren alio loco endodontisch behandelt und mit einer Edelmetallkrone versorgt. Im Rahmen einer Untersuchung zeigte sich, dass die notwendige Revision der Wurzelfüllung aufgrund der zu geringen verbleibenden Zahnhartsubstanz nicht die Therapie der Wahl sein konnte (Abb. 24 bis 26). In Absprache mit dem Patienten wurde entschieden, den Zahn 46 durch eine Sofortimplantation zu ersetzen. Voraussetzung für dieses Vorgehen ist, dass keine akute Entzündung vorliegt und die bukkalen und oralen Knochenwände vorhanden sind. Die Zähne 45 und 47 sollten mit neuen Kronen aus Lithiumdisilikat versorgt werden.

### Vorbereitung und Implantatbettaufbereitung

Nach der Dekapitation des Zahns 46 wurden interradikulär in das Knochenseptum Führungsbohrungen gefräst (Abb. 27) und mit deren Hilfe im Anschluss durch die noch in der Alveole steckende Wurzel gebohrt (Abb. 28). Das Implantatbett wurde bis zum Enddurchmesser (5,0mm) aufbereitet (Abb. 29). Im nächsten Schritt wurde die Wurzel in vestibulo-lingualer Richtung durchtrennt und anschließend die Wurzelsegmente extrahiert (Abb. 30).

### Implantatauswahl

Wir wählen für diese Technik der Implantation sehr oft kurze und weit ausladende Implantatsysteme aus. In diesem Fall ent-



27 Fräsen der Führungsrille

28 Implantatbohrung durch die in der Alveole steckende Wurzel

29 Aufbereitetes Implantatbett vor Entfernung der Wurzelreste

30 Aufbereitetes Implantatbett nach Entfernung der Wurzelreste

31 Camlog Conelog Implantat



schieden wir uns jedoch für ein längeres Implantat mit einem Durchmesser von 5 mm und einer hochpräzisen, tiefen und konischen 7,5°-Verbindungsgeometrie mit der Indexierung durch drei Nuten und Nocken (Abb. 31). Beim integrierten Platform-Switching wirken sich die axiale Verlagerung und die größere Entfernung des Mikrospalts zwischen Implantat und

Abutment vom Knochenrand positiv auf den Erhalt des Knochens aus.

Ein weiterer wichtiger Punkt bei der Implantatauswahl ist, dass bei dieser Technik die Primärstabilität über die unteren drei bis vier Gewindgänge erreicht werden muss, da im koronalen Anteil des Implantatbetts kein Knochenkontakt besteht.

**„Transmolare“ Implantation**

Im Anschluss an die auf den Knochensteg erfolgte Bohrung (Abb.32) wird das Implantat eingeschraubt (Abb.33). Die Implantatschulter sollte 2 bis 3mm gemessen von der tiefsten Knochenstelle – meist ist das die bukkale Lamelle – positioniert werden. In diesem Fall diente das Teflonband dazu, dass der Schraubenkanal während der Herstellung der provisorischen Krone nicht mit Provisorienkunststoff gefüllt wurde. Aus diesem Grund wurde ein weiteres Teflonband (Abb.34) zum Schutz der Wunde über die Alveole gespannt. So wurde sichergestellt, dass weder die Alveole noch die Implantatoberfläche mit dem Kunststoff in Kontakt kamen.

**Heilungsphase**

Bei dieser Vorgehensweise entfallen Gingivaformer und zusätzlich werden Manipulationen am Weichgewebe vermieden. Der große Vorteil besteht darin, dass das Emergenzprofil des zu ersetzenden Molaren mittels eines individualisierten Abutments vorgegeben wird. Die Form der Abutment Crown (ohne statische und dynamische Kontakte) stabilisiert das Blutkoagulum in der Extraktionsalveole und ermöglicht somit eine Knochenneubildung bis auf Höhe der Implantatschulter (Abb.35 bis 37). Hierbei handelt es sich um ein additives Vorgehen, im Gegensatz zu herkömmlichen zweizeitigen Verfahren, in denen nach konfektionierten Gingivaformern erst im Anschluss das Gewebe für ein Emergenzprofil verdrängt und ausgeformt werden muss. Der Zeitaufwand und die Zahl der Behandlungssitzungen werden auf ein Minimum re-

duziert. Die gesamte Behandlungsdauer vom Zeitpunkt der Extraktion und Sofortimplantation bis zur definitiven Versorgung beträgt zwei Monate.

**Präparation, Einsetzen der Abutments und Provisorium**

Mithilfe einer Vorabformung aus Silikon (Abb.38) wurde das Kunststoffprovisorium direkt im Anschluss an die Implantation hergestellt (Abb.39). Im nächsten Schritt wurde das Durchtrittsprofil mit lichthärtendem Kunststoff ergänzt (Abb.40) und somit der Grundstein für

ein perfekt ausgeformtes Weichgewebe bei der endgültigen Versorgung gelegt (Abb.41). Für das Einbringen des Provisoriums kam ein Kollagenvlies zur Stabilisierung des Blutkoagels zur Anwendung. In späteren Fällen wurde allerdings mit Erfolg auf ein Kollagenvlies verzichtet; es ist also nicht zwingend notwendig. Während der Einheilphase muss die Abutment Crown in statischer und dynamischer Okklusion unbedingt kontaktfrei sein. Zudem muss der Patient angehalten werden, während dieser Zeit nicht auf der Seite zu kauen.

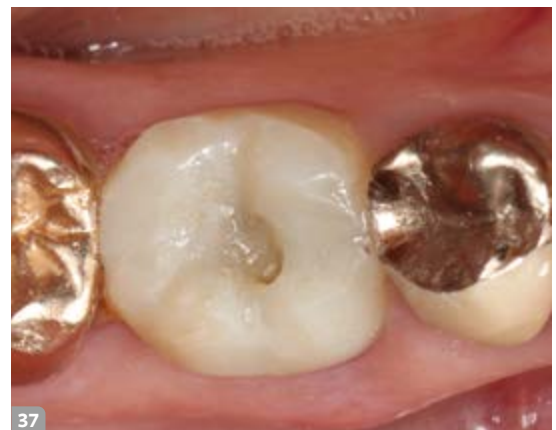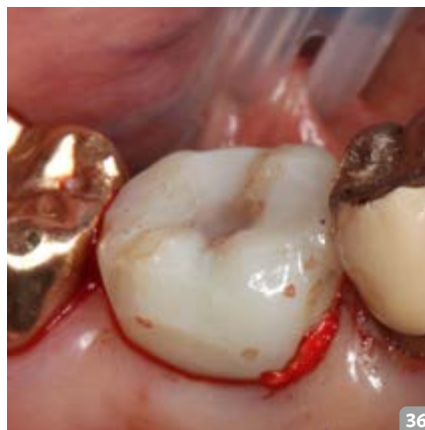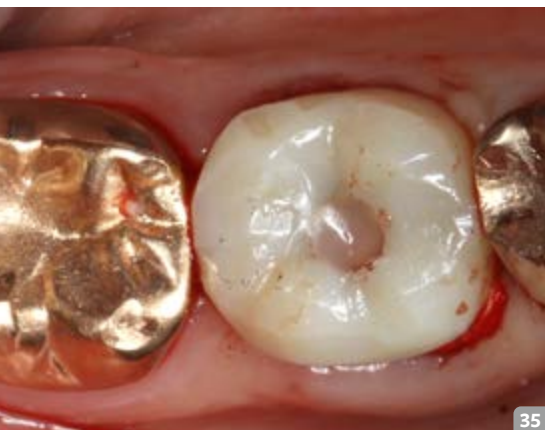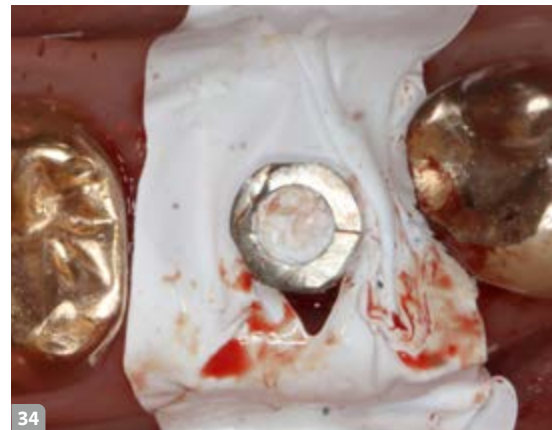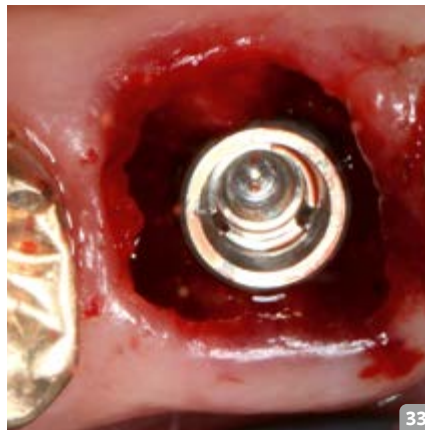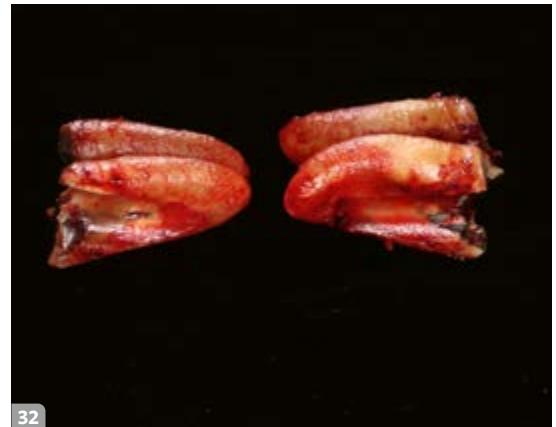32 Mesiale und distale Wurzel mit sichtbarem Bohrkanal

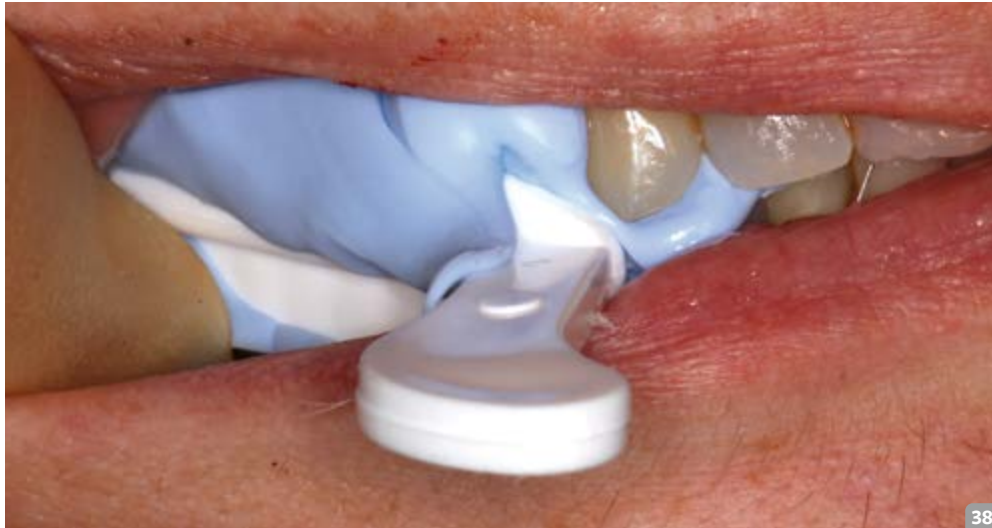33 Interseptale Implantatverankerung

34 Schraubenkanal und Alveole abgedeckt mit Teflonband

35 & 36 Abutment Crown eingesetzt direkt nach der Implantation, ohne statische und dynamische Okklusionskontakte

37 Abutment Crown und Wundsituation (14 Tage nach der OP)





38 Vorabformung

39 Abutment Crown direkt nach der Herstellung im Mund mittels Vorabformung

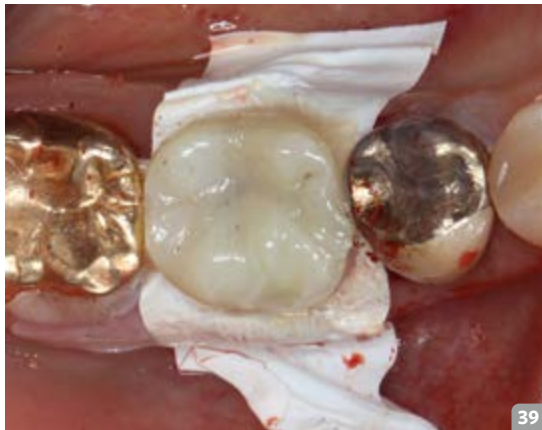
40 Anpassen des Durchtrittsprofils und Oberflächenveredelung mit Glace & Bond

41 fertiges Provisorium 46

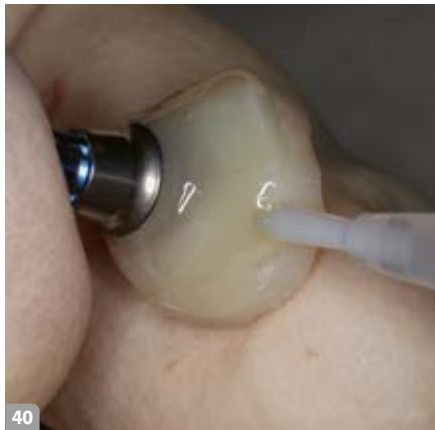42 ausgeformtes Emergenzprofil (zwei Monate post OP)

43 & 44 Silikonmatrize für die Emergenzprofilübertragung mit Wachs gefüllt

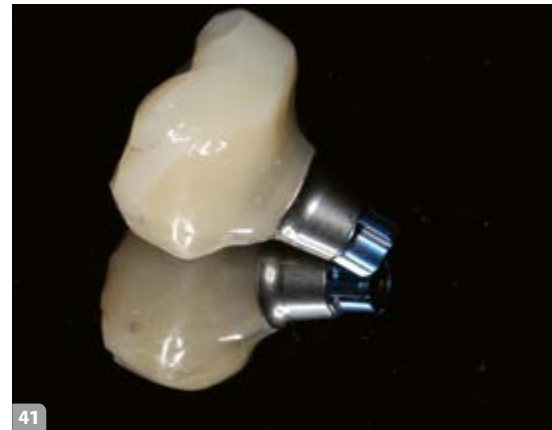45 & 46 Wachsmodellation (Ztm. Votteler) und Kontrolle Emergenzprofil



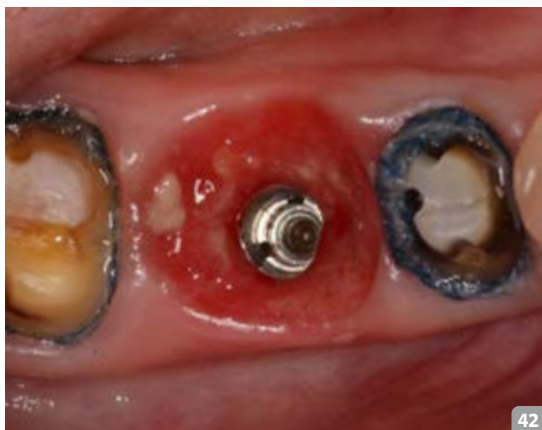39



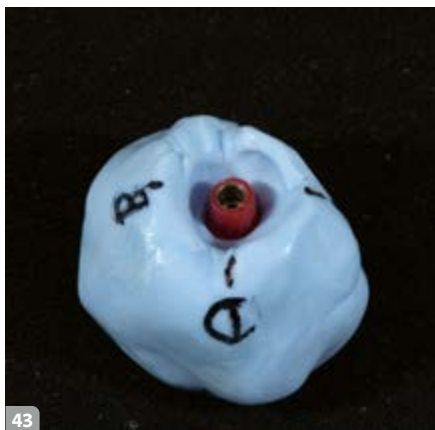40



41



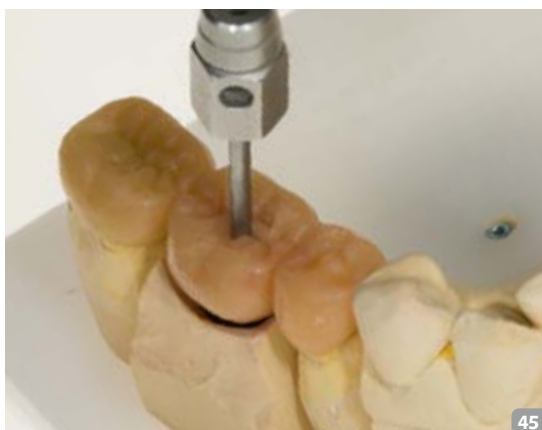42



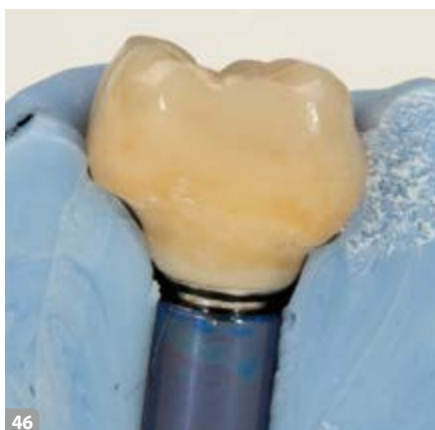43



44



45



46

**Endgültige Versorgung**

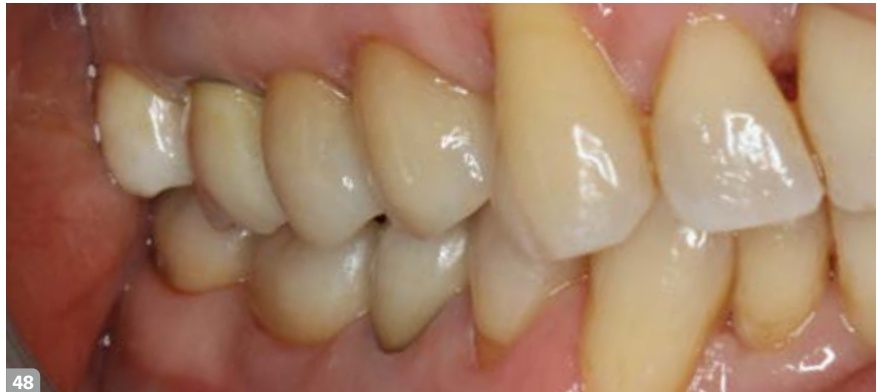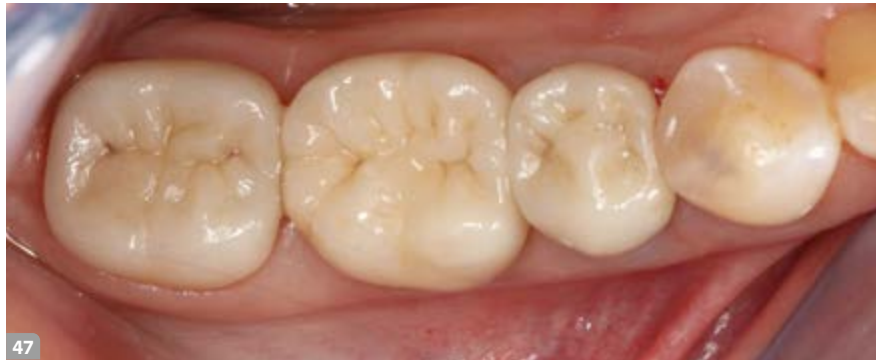Nach zwei Monaten mit dem Provisorium kam der Patient zur Abformung (Abb. 42) für die definitive Versorgung in die Praxis. Eine besondere Hilfe für den zahntechnischen Kollegen im Labor ist die vom Zahnarzt angefertigte Provisoriumsilkonmatrize, welche eine Übertragung des Emergenzprofils in Wachs im Labor ermöglicht (Abb. 43 bis 46).



Wenige Tage später wurde die endgültige Krone aus Lithiumdisilikat eingesetzt. Besonders gut ist der dreidimensionale Knochenerhalt bei den eingegliederten Restaurationen von bukkal und okklusal zu sehen (Abb. 47 und 48).

**Finale Röntgenkontrolle und Follow-up**

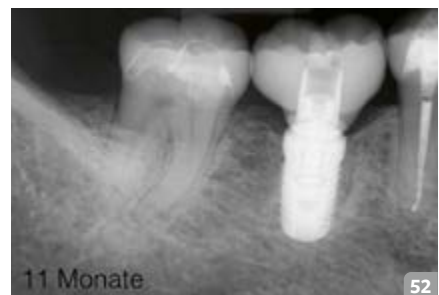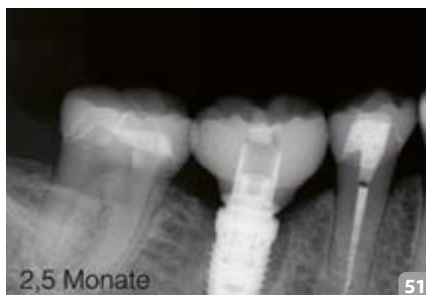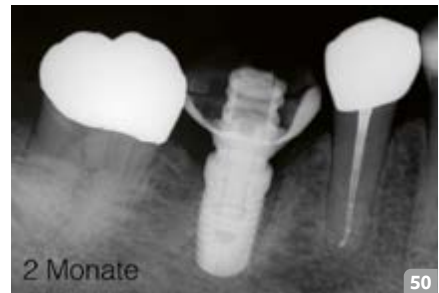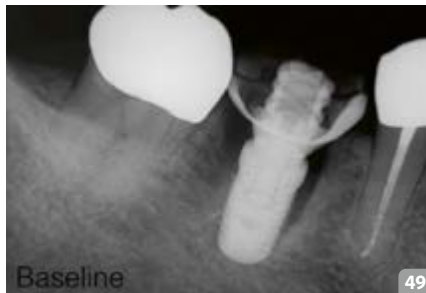Auf dem Kontrollröntgenbild zwei Monate nach der Implantation ist bereits erkennbar, wie sich Knochen innerhalb der „jumping distance“ (mesial gut sichtbar) neu bildet; zweieinhalb Monate später war die definitive Versorgung eingegliedert. Durch die okklusale Verschraubung der Abutment Crown können Irritationen durch eventuelle Zementreste oder deren Entfernung ausgeschlossen werden. Nach elf Monaten zeigte sich im Bereich der ehemaligen Alveole eine ausgereifte Knochenstruktur und ein stabiler krestaler Knochen, sowohl bis zur Implantatschulter, als auch zu den Nachbarzähnen hin (Abb. 49 bis 52).



47 & 48 Eingesetzte Kronen aus Lithiumdisilikat (okklusal und bukkal)

**Schlussfolgerung**

In beiden Fallbeispielen wurde mit der Implantation durch die noch in der Alveole steckende Wurzel eine exaktere Aufbereitung des Implantatbettes erreicht. Die Implantate konnten präzise in Position und Winkel gesetzt und ein Abdriften in die Alveolen vermieden werden. Aufgrund der stabilen Führung konnte auf eine Bohrschablone verzichtet werden. Durch die Stabilisierung des Weichgewebes und Abdichtung der Alveole mittels individuellem Abutment oder Sulcusformer entfallen Behandlungssitzungen zur Ausformung des Emergenzprofils. Das Blutkoagulum in der Alveole wird stabilisiert und auf Knochenersatzmaterial kann meist verzichtet werden. Bei konventionellem Vorgehen mit Spätimplantation entstehen häufig Resorptionen, welche augmentative Maßnahmen an Hart- und Weichgewebe nach sich ziehen. Alle diese Punkte bedeuten für den Behandler und den Patienten eine echte Zeitersparnis, auf der Patientenseite auch eine nicht zu vernachlässigende Kostenersparnis.



49–52 Finale Röntgenkontrolle und Follow-up

**Hinweise und Literatur**


Dr. Fischer und Dr. Maier wenden das Verfahren der Sofortimplantation seit mehreren Jahren an. Die Implantatbohrung durch die noch in der Alveole steckende Wurzel ist jedoch kein komplett neues Be-

handlungsverfahren. Die ersten Berichte über das Einsetzen von Implantaten in frische Extraktionsalveolen (Sofortimplantation) stammen von Schulte und Heimke (1976) und Schulte et al. (1978). Das Konzept der Sofortimplantation konnte erst durch diese Veröffentlichun-

gen kontinuierlich an Aufmerksamkeit gewinnen und sich weiterentwickeln. *Stephan F. Rebele, Otto Zuhr* und *Markus B. Hürzeler* behandeln in ihrer Falldarstellung im Internationalen Journal für Parodontologie & Restaurative Zahnheilkunde (1/2013) eine sehr ähnliche Form der Implantatbettauflbereitung, wie sie

in den Patientenfällen von *Dr. Fischer* und *Dr. Maier* durchgeführt wurde. Die Expertengruppe kam ebenfalls zu der Schlussfolgerung, dass diese unkonventionelle Form der Implantatbettauflbereitung eine unkomplizierte und nützliche Modifikation des Standardverfahrens ist. Durch diese Technik ist eine ideale

Implantatpositionierung bei der Sofortimplantation in Alveolen von mehrwurzeligen Zähnen möglich. ■

 **Weitere Literatur zu diesem Thema erhalten Sie bei den Verfassern**

## Die Autoren



**Dr. Frank-Michael Maier** schloss sein Studium der Zahnmedizin in Tübingen 1998 ab. Im gleichen Jahr erhielt er seine Approbation. Seine Promotion folgte 2000 mit dem Thema vollkeramischer Zahnersatz. 2001 absolvierte er die strukturierte Fortbildung Implantologie am Royal College of Surgeons in London und ließ sich in seiner eigenen Praxis mit den Schwerpunkten Implantologie und Prothetische Rehabilitationen in Tübingen nieder. Seit 2005 ist er international als Referent für Implantatchirurgie, restaurative Zahnheilkunde und Gnathologie tätig. Er ist Autor vieler Veröffentlichungen zu den Themen Implantat-Abutment-Verbindung, Knochenersatzmaterialien, Implantatprothetik, Vollkeramikimplantaten, Periimplantärer Knochenabbau, Doppelkronen auf Implantaten und Gesamtrehabilitationen. Zudem ist Dr. Maier Präsident des Gnathologischen Arbeitskreises Stuttgart e.V..

**Dr. Michael Fischer** absolvierte seine Ausbildung zum Zahntechniker von 1992 bis 1995 und schloss mit einem Innungspreis ab. Das Studium der Zahnheilkunde

in Tübingen beendete er 2000. Im selben Jahr erhielt er seine Approbation. Es folgte die Promotion bei Prof. Dr. Jürgen Geis Gerstörfer mit dem Thema „Festigkeitsprüfung dreigliedriger Vollkeramik-Frontzahnbrücken auf einem neu entwickelten Prüfmodell“.

Seinen ersten Vortrag hielt er 2001 bei der 50. Jahrestagung der DGZPW in Bad Homburg. 2003 folgte die Niederlassung in eigener Praxis. Seine Tätigkeitsschwerpunkte liegen in den Bereichen der Prothetik, sowie der Implantologie und Parodontologie. Seit 2005 ist er als Referent tätig, sowie Autor zahlreicher Publikationen. Dr. Fischer ist designierter Präsident des Gnathologischen Arbeitskreises Stuttgart e.V..

### Kontakt

Dr. Frank-Michael Maier  
Hechinger Straße 67, 72072 Tübingen  
praxis@zgil.de

Dr. Michael Fischer  
Hohe Straße 9/1, 72793 Pfullingen  
info@drmichaelfischer.de

## Produktliste

PRODUKT	PRODUKTNAME	FIRMA
Implantat (Fall 1)	Anyridge	Megagen
Implantat (Fall 2)	Conelog	Camlog
Extraktionsinstrument	Luxator	Directa
Chirurgischer Schnellläufer	Chiropro plus	Bien Air